

Ксероз кожи – основной патогенетический фактор развития атопического дерматита

О.Б.Тамразова, А.В.Молочков
Кафедра дерматовенерологии ФПК МР РУДН, Москва

Согласно современным представлениям атопический дерматит (АтД) – это генетически обусловленное, хроническое, рецидивирующее заболевание кожи, клинически проявляющееся первично возникающим зудом, воспалением, лихеноидными папулами (в младенчестве – папуловезикулами) и лихенификацией [1] и характеризующееся определенной эволютивной динамикой. Многие современные дерматологи определяют АтД как хроническое воспалительное заболевание кожи, клинически проявляющееся зудом и эритематозными высыпаниями, развивающееся на фоне ксероза, который характеризуется увеличением трансэпидермальной потери воды (TEWL). Тем самым уже в определении подчеркивается важность нарушений кожного барьера для развития данного заболевания [2].

Актуальность

Несмотря на усилия дерматологов, аллергологов и педиатров, проблема АтД остается актуальной. АтД является одним из наиболее часто встречаемых кожных заболеваний у детей грудного и младшего возраста. Более 1/3 детей до 3 лет, проживающих в крупных городах, имеют проявления АтД. По данным эпидемиологических исследований, частота встречаемости разных аллергических заболеваний среди общей популяции в настоящее время составляет 35%, а распространенность АтД – 17–30% среди детей и 2–10% – среди взрослых [3–5].

Терминология

Впервые описал АтД в 1892 г. Эрнст Бенье (E.Besnier), сумев «объединить» разрозненные кожные болезни (детскую экзему младенцев, флексуральную экзему детей и диссеминированный нейродермит подростков и взрослых) в единое заболевание, которое меняет свою клиническую картину в зависимости от возраста пациента, и дал название новой болезни – «экземато-лихеноидная форма диатезического пруриго» [6]. Пожалуй, ни одно заболевание кожных болезней не имело такого большого коли-

чества названий, как АтД: в литературе насчитывается более 100 терминов, которыми когда-либо обозначали данную болезнь [7]. Такая терминологическая путаница является причиной диагностических ошибок, искажает статистику заболеваний, затрудняет прогноз и выбор лечения.

В настоящее время в отечественной литературе для описания данного заболевания наиболее часто используются понятия «нейродермит» и АтД. В зарубежной литературе АтД нередко относят к группе экзем, выделяя особый характер заболевания термином «атопическая экзема». Это название, с одной стороны, подчеркивает патоморфологическую и нередко клиническую общность экземы и АтД (АтД клинически имеет все признаки экзематозного поражения кожи), но, с другой – упрощает этиопатогенетический подход к заболеванию, а также не объясняет возрастную динамику заболевания и частое сочетание дерматита с бронхиальной астмой, полинозами и т.д.

Этиопатогенез

Несмотря на то что АтД хорошо известен дерматологам уже много лет, единой концепции этиопатогенеза данного заболевания среди специалистов до сих пор не разработано. По современным представлениям АтД – наследственно обусловленное заболевание, степень клинических проявлений которого во многом зависит от воздействия факторов внешней среды. Наиболее значимыми генетическими детерминированными нарушениями при данном заболевании являются изменения в иммунной системе и кожном барьере, дисфункция в работе которых является благоприятным фоном для развития АтД. Также немаловажную роль на его развитие оказывают изменения в работе нервной системы (блокада β-адренергических рецепторов, нейрокапиллярная лабильность кожи при механическом раздражении и т.д.), желудочно-кишечные расстройства (например, синдром мальабсорбции) и эндокринопатии

(нарушение гипоталамо-гипофизарной регуляции и снижение синтеза адренкортикотропного гормона, дегидроэпиандростерона и т.д.), дисфункция которых также нередко обусловлена генетическими факторами [1].

Вторая группа факторов, влияющих на развитие АтД, представляет собой триггеры внешней среды: разнообразные химические вещества, неблагоприятные метеороусловия, пищевые и лекарственные раздражители, инфекционные агенты и др. Многие исследователи придерживаются «дозозависимой» концепции развития АтД, при которой если у индивидуума присутствуют многочисленные предрасполагающие мутации в геноипе, то для дебюта заболевания требуется незначительное воздействие негативных факторов, и наоборот, у людей с «благоприятной» наследственностью воздействие агрессивных факторов внешней среды должно быть чрезмерным и длительным.

Генетические факторы

Безусловно, ведущее место в этиопатогенезе АтД занимает наследственная предрасположенность к атопическим заболеваниям. «Семейный», или наследственный, характер дерматита и других атопических состояний (астма, поллиноз) давно отмечался исследователями [8, 9]. Чаще всего выявляется связь с атопическими заболеваниями по линии матери (60–70%), реже – по линии отца (около 40%). При наличии заболеваний у обоих родителей риск развития дерматита у ребенка составляет 60–80%.

Нерешенным вопросом у специалистов является спор о том, какие наследственные факторы являются главенствующими в развитии АтД: изменения в иммунной системе (гены «атопии») или структурно-функциональные изменения в строении кожного барьера (дефекты в «специфических кожных» генах). Исследователи выдвигают разнообразные гипотезы. Наиболее известными среди них являются две генетические модели: outside-in и inside-out [10].

BIODERMA

LABORATOIRE DERMATOLOGIQUE



АТОДЕРМ

Новые средства ухода за сухой и атопичной кожей
Атодерм профилактический и интенсивный уход

ЭФФЕКТИВНОСТЬ:

- запатентованный комплекс биологически активных компонентов: восстановление барьера кожи
- мультиламеллярная структура: идеальное сходство с кожей

БЕЗОПАСНОСТЬ: клинические испытания, педиатрический контроль

ПЕРЕНОСИМОСТЬ: гипоаллергенная формула, отсутствие парабенов и красителей.

**ЗАЩИТИТЕ СЕБЯ И МАЛЫША ОТ СУХОСТИ,
ЗУДА И РАЗДРАЖЕНИЯ**

СПРАШИВАЙТЕ В АПТЕКАХ!

Дистрибьютор в России ООО «Асэнтус»: Электродная ул., д. 13. Тел. (495) 644-46-13
www.bioderma-lab.ru

Bioderma Ru

Гипотеза **inside-out** поддерживает мнение, что основополагающее влияние на развитие АтД оказывают изменения в иммунной системе, а воспалительный ответ на ирританты и аллергены (при активации Th2-клеток) приводит к эпидермальной гиперплазии и дисфункции кожного барьера [11]. Установлено, что гены, ответственные за развитие атопии и бронхиальной гиперчувствительности, локализованы на 5, 6, 11, 13 и 14-й хромосомах (5q31–33, 11q13, 13q12–14 и т.д.). Данные гены определяют запрограммированный системный иммунный ответ на антиген, дисбаланс продукции интерлейкинов – ИЛ-4, ИЛ-5, ИЛ-13, что сопровождается повышением уровня иммуноглобулина Е (IgE) и генерализованной гиперчувствительностью [9, 12].

Ведущими иммунологическими нарушениями, выявляемыми при исследовании кожи больных АтД, являются: увеличение числа активированных Th2-лимфоцитов и клеток Лангерганса, повышенная продукция IgE клетками и дефектный клеточно-опосредованный иммунитет.

Генетическая модель **outside-in** объясняет развитие АтД наследственно обусловленными дефектами рогового слоя эпидермиса (нарушением клеточной пролиферации и дифференцировки кератиноцитов), способствующего пенетрации антигенов через кожные покровы и развитию аллергического состояния. Так наиболее значимыми при данном заболевании являются повреждения по крайней мере трех групп генов [13, 14]:

а) отвечающих за комплекс эпидермальной дифференцировки (плотный кластер генов в локусе 1q21), т.е. за синтез филагтрина, инволюкрина, лорикрина и S100-белка, участвующих в терминальной дифференцировке кератиноцитов [15];

б) кодирующих эпидермальные протеазы;

в) отвечающих за синтез ингибиторов протеаз.

Данные популярные гипотезы легли в основу патогенетической классификации и послужили основой выделения двух форм АтД: «внешнего» (extrinsic) и «внутреннего» (intrinsic). Для «внешнего» (согласно outside-in-модели) характерно раннее начало; высокий уровень IgE и типичный Th2-ответ; «+» FLG-мутация, клинически проявляющаяся ксерозом кожи; среднее и тяжелое течение, а также сочетание поражения кожи с другими атопическими заболеваниями и вульгарным ихтиозом. Для «внутреннего» дерма-

тита (inside-out-модель) характерно позднее начало; нормальный уровень IgE; «-» FLG-мутация; легкое течение; положительный пэтч-тест на металлы; не характерна сенсibilизация к белковым аллергенам; отсутствуют аллерген-специфические IgE [10]. Таким образом, можно сделать вывод, что «внешний» подтип АтД, который непосредственно ассоциирован с поврежденным кожным барьером, является «классической формой» заболевания с неблагоприятным прогнозом развития разнообразного спектра атопических заболеваний, а «внутренний» – с первично неповрежденным кожным барьером – псевдоатопическим дерматитом (или atopic dermatitis), заболеванием с более легким течением.

Некоторые исследователи склоняются к тому, что внешний и внутренний подтипы АтД могут фактически представлять собой разные этапы эволюции одного и того же заболевания, развивающегося при различных степенях сенсibilизации организма. Ведущей же гипотезой на сегодняшний день являются представления о первостепенной роли поврежденного кожного барьера в развитии дерматита [13, 16].

Роль эпидермального барьера

Основной функцией кожи является защита организма от внешних факторов окружающей среды. Барьерные свойства кожи во многом зависят от «здоровья» поверхностного рогового слоя. Неповрежденная кожа хорошо изолирует организм от окружающего мира, что верно как для веществ, попавших на кожу снаружи, так и для тех, что находятся внутри. Целостность кожного барьера напрямую зависит от состояния эпидермального липидного барьера, филагтрина, активности протеолитических ферментов и ингибиторов протеаз.

Эпидермальный липидный барьер

В среднем роговой слой состоит из 20 слоев корнеоцитов, каждый из них составляет 30 мкм в диаметре. Роговой слой имеет сложное строение и представлен корнеоцитами, соединенными между собой корнеодесмосомами и окруженными липидами.

Размер корнеоцитов и количество слоев в роговом слое варьируют на разных участках тела. Отмечено, что данные изменения коррелируют с проницаемостью кожи. Так, например, самые мелкие корнеоциты располагаются на веках,

области лба, гениталиях, а также в области лучезапястных и локтевых сгибов, где отмечаются самая высокая проницаемость кожных покровов и высокий уровень TEWL (при сравнении с кожей плеча, области спины и живота).

Липиды, окружающие роговые пластинки, формируют сложную пластинчато-гелевую структуру, представляющую собой параллельные друг другу липидные пласты (фазы), между которыми имеется тонкая прослойка воды. Для строения рогового слоя характерно чередование двух липидных фаз, расположенных на расстоянии в 6 и 13 нм. Формирование ламеллярных структур из синтезированного клетками зернистого слоя липидов происходит на границе зернистого и рогового слоев кожи при участии двух основных ферментов – фосфолипазы А₂ и В-глюкоцереброзидазы, катализирующих расщепление предшественников церамидов и образование итоговой формы межклеточного липидного «цемента». Для правильного протекания данного процесса синтеза очень важна хорошая гидратация поверхностных слоев кожи и слабощелочная среда (рН). Синтез этих веществ осуществляется в особых органеллах клеток зернистого слоя – ламеллярных тельцах, при разрушении которых образуются билипидные прослойки между корнеоцитами. Данная структура называется эпидермальным липидным барьером кожи и служит основным барьером проницаемости, регулирующим прохождение веществ через роговой слой [17].

Эпидермальные липиды представлены церамидами (от англ. – ceramides), холестеролом и жирными кислотами, а также фосфолипидами, гликосилкерамидами, свободными сфингоидными основаниями и сульфатом холестерола. Важнейшим компонентом липидного барьера рогового слоя являются церамиды, которые составляют до 50% от всех липидных фракций. На сегодняшний день идентифицировано 11 субклассов церамидов [18, 19].

Церамиды имеют довольно сложное химическое строение. Большинство из них представляет собой длинные цепи сфингоидного основания с количеством атомов углерода от 16 до 22, реже они представлены дигидросфингозином, фитосфингозином и 6-гидроксисфингозином. Сфингоидные основания этерифицированные линолевой кислотой или α-гидроксикислотами, образуют химическую связь с белка-

ми, благодаря чему липидный барьер скрепляется с роговыми конвертами корнеоцитов. Данные химические особенности лежат в основе способности керамидов формировать компактную и плотную структуру рогового слоя. Любые воздействия, разрушающие подобные связи с участием молекул керамидов или других составляющих межклеточного «цемента», резко усиливают трансэпидермальную потерю воды и способствуют проникновению в организм потенциально вредных экзогенных субстанций. Так, дефицит керамида 1 (EOS) – основополагающий компонент межклеточного «цемента», отвечающего за сшивку корнеоцитов с липидами матрикса – является одной из главных причин многих дерматозов, в том числе и АТД [20].

К функциям керамидов относят не только удержание воды в коже, но и регуляцию темпа десквамации, а также влияние на дифференцировку и синтез филаггрина кератиноцитами. В исследованиях показано, что сфингозин способен регулировать темп обновления эпителиального пласта, препятствуя его быстрой смене без нормальной дифференцировки кератиноцитов, а также является довольно сильным антимикробным агентом, обеспечивающим защиту кожи от микроорганизмов [21].

Филаггрин

Другим важным фактором рогового слоя, контролирующим тонкий баланс между влажностью окружающей среды и глубже лежащих слоев эпидермиса, является белок филаггрин, синтезируемый клетками зернистого слоя. Основные функции филаггрина:

1. Агрегация и введение кератиновых филамент (кератина 1, 10 и других промежуточных филаментов) в цитоскелет кератиноцитов, что спо-

собствует их уплотнению и формированию ороговевших пластинок. В процессе дифференцировки клеточное ядро эпидермальных клеток распадается, сами клетки уплотняются и молекулы кератина, находящиеся в них, выравниваются, создавая пластины, соединенные внеклеточными липидами [22]. Липидно-протеиновый слой роговых клеток заменяет клеточную мембрану, формируя важный непроницаемый барьер и обеспечивает механическую целостность кожи.

2. Образование компонентов натурального увлажняющего фактора (NMF – Natural Moisturizing Factor). При протеолитическом распаде филаггрина в роговом слое образуется «микстура» из поликарбосиловых кислот и гигроскопичных аминокислот, мочевины, лактатных соединений и ионов металлов, которые связывают и сохраняют воду в корнеоцитах. Данная вода является основной влагой пластин рогового слоя. При распаде белка-филаггрина в роговом слое образуется несколько активных соединений – глутамин, гистидин, мочевины, которые играют важную роль в поддержании гомеостаза рогового слоя. Значение компонентов NMF для поддержания гомеостаза рогового слоя сложно переоценить: они обладают выраженными хумектантными свойствами, поддерживают кислотный уровень pH кожи, контролируют сцепление корнеоцитов и стимулируют эпидермальную дифференцировку; увеличивают синтез липидов кератиноцитами, повышая активность ферментов сфинголипидного метаболизма (таких как палмитолтрансфераза, холестеролсинтетаза, сфингомиелиназа и др.) [23, 24].

Дефицит филаггрина приводит к трансэпидермальной потере воды, нарушению эпидермального барьера, а клинически проявляется су-

хостью кожи (генетически обусловленному ксерозу). Ксероз является наиболее характерным сопутствующим состоянием кожи у больных АТД и другими видами атопических заболеваний. Отмечено, что у лиц, страдающих АТД, выявлены два основных вида инактивирующих мутаций гена FLG – R501x и 2282del4, а также еще около 40 вариантов более редких мутаций в генах, отвечающих за синтез филаггрина. Отмечено, что частота встречаемости разных комбинаций мутаций генов FLG среди населения Европы значительно отличается от популяции в Азии. При обследовании европеоидов отмечено, что около 10% людей имеют одну или две мутации в своем генотипе. Степень клинических проявлений зависит от количества мутаций в геноме: при наличии одной мутации FLG-гена отмечается синдром сухой кожи (ксероз), а наличие двух мутаций (частота встречаемости 1:400) приводит к развитию вульгарного ихтиоза [25–27]. Клинические проявления ксероза кожи (и как крайней степени его проявления – вульгарного ихтиоза) описываются триадой признаков:

- 1) шелушением кожи (рис. 1, 2);
- 2) гиперлинеарностью ладоней и подошв (рис. 3–5);
- 3) фолликулярным кератозом или в более легких случаях – акцентированием фолликулярного кожного рисунка (рис. 6, 7).

Протеолитические ферменты и ингибиторы протеаз

Целостность и непроницаемость рогового слоя во многом зависят от скорости десквамативных процессов, происходящих в поверхностных слоях кожи. Основными компонентами корнеодесмосом, соединяющих роговые пластинки, являются белковые структуры – протеины адгезии: десмоглеин 1, десмо-

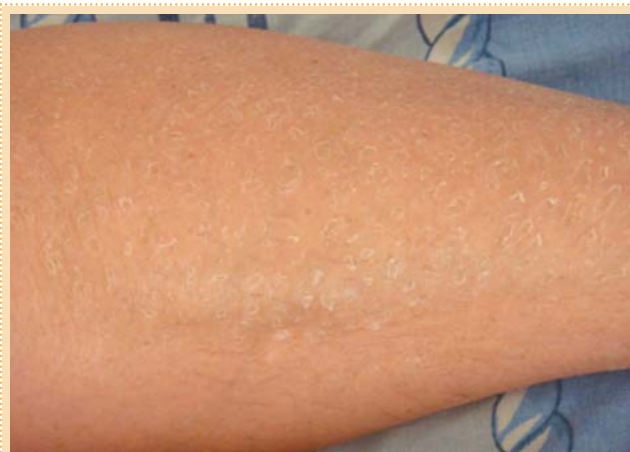

Рис. 1. Пластичатое шелушение кожи при ксерозе.

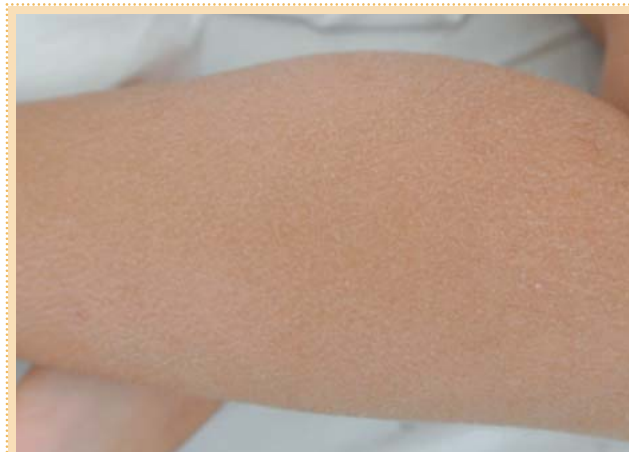

Рис. 2. Шелушение кожи при ксерозе.

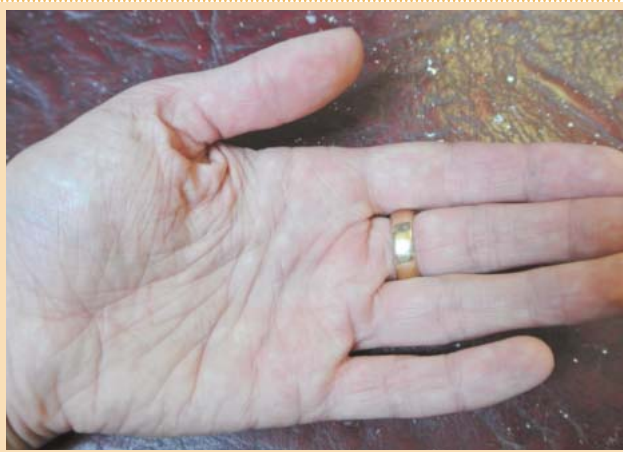

Рис. 3. Гиперлинеарность ладоней при ксерозе.

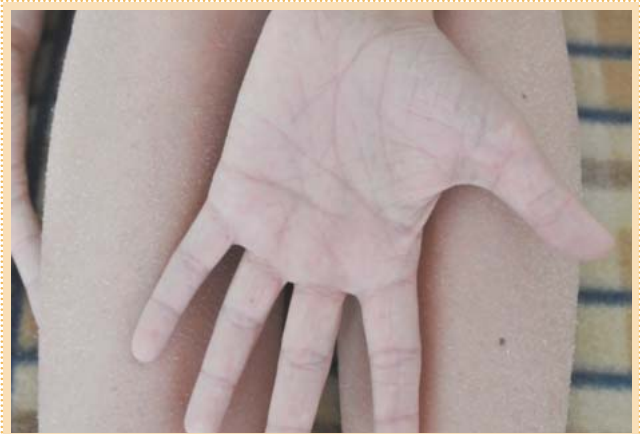

Рис. 4. Гиперлинеарность ладоней и пластинчатое шелушение кожи бедер при ксерозе.

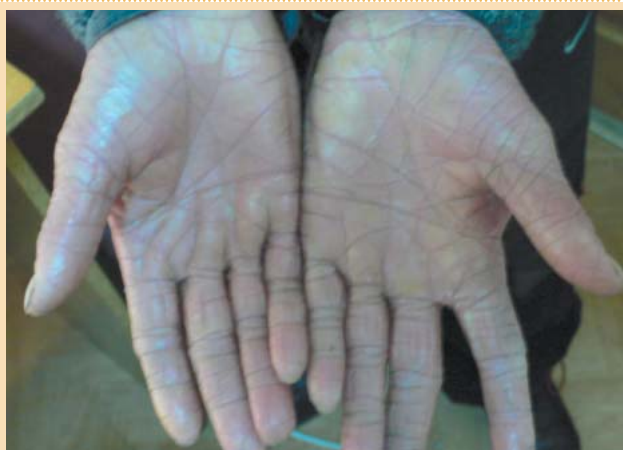

Рис. 5. Выраженная гиперлинеарность ладоней при вульгарном ихтиозе.

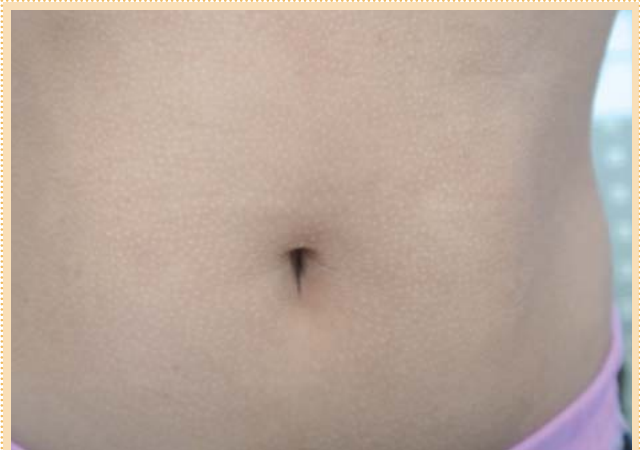

Рис. 6. Акцент фолликулярного рисунка при ксерозе кожи.

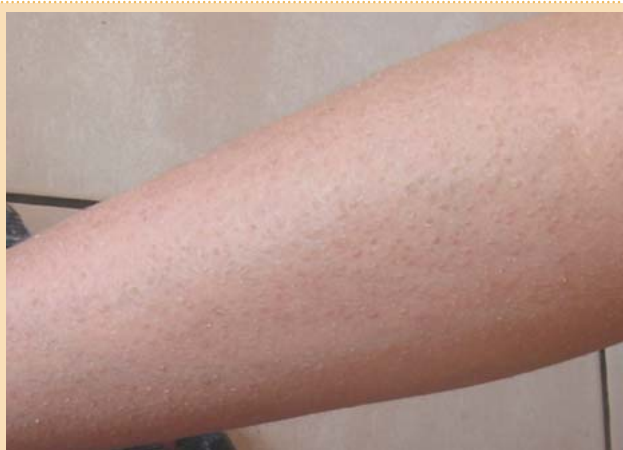

Рис. 7. Фолликулярный кератоз при вульгарном ихтиозе.

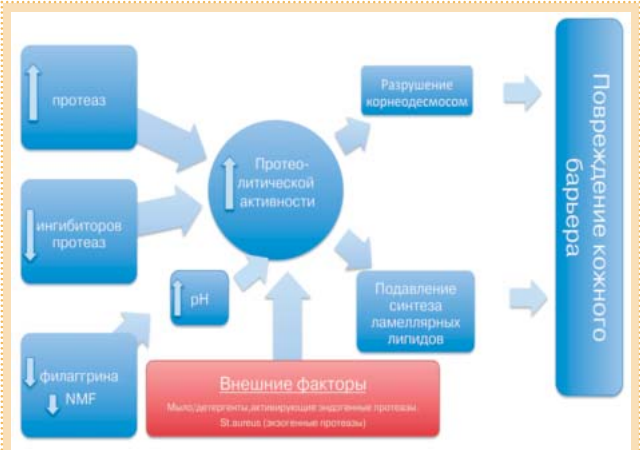


Рис. 8. Механизм повреждения кожного барьера при АтД.

солин 1, десмоплактин, плектин, корнеодесмосин и др. Изменения в скорости и порядке разрушения корнеодесмосом влияют на толщину рогового слоя и внешний вид кожи (шелушение, сухость, ощущение раздражения и т.д.). Регуляция десквамативных процессов в роговом слое контролируется многочисленными факторами: экзогенными и эндогенными протеазами, активностью ингибиторов протеаз, структурными свойствами протеинов корнеодесмосом, pH кожи, внешними факторами агрессии. Не-

гативную роль в разрушении эпидермального барьера играют протеолитические ферменты (протеазы), активность которых усиливается при ощелачивании кожи. Экзогенные протеазы, способствующие «растворению» десмосом, попадают на кожу с патогенной флорой (стафилококками), клещами домашней пыли и т.д. Также неблагоприятное действие на целостность рогового слоя кожи оказывают химические агенты, мыла, детергенты, которые значительно повышают pH кожи и тем самым способствуют активизации

эндогенных кожных протеаз и уменьшению синтеза эпидермальных липидов.

«Защищают» же корнеодесмосомы и контролируют активность протеаз ингибиторы протеаз, секретируемые в ламеллярных тельцах зернистого слоя (SKALP, SLPI, LEKTI, ингибитор активации плазминогена и др.), а также ионы металлов (например, цинк). Генетические дефекты в генах, кодирующих SCCE (KLK7), LEKTI (SPINK5), и цистатин А (CSTA) приводят к повышенной активности протеаз, структур-

ным нарушениям в корнеодесмосомах и как результат – дефектному барьеру кожи и развитию таких воспалительных эксфолиативных заболеваний, как ихтиоз, синдром Неттертона, АтД, псориаз [28, 29].

АтД – болезнь поврежденного кожного барьера

В многочисленных исследованиях доказано, что тяжелые формы АтД наблюдаются у пациентов с «+» мутацией в гене, кодирующей синтез FLG, при наличии которой развивается выраженный ксероз. У пациентов с сухой кожей резко увеличивается трансэпидермальная потеря воды до 70 г/ч/м² (при норме 3–15 г/ч/м² в зависимости от локализации), которая коррелирует с выраженностью кожных поражений при АтД и отражает степень барьерной дисфункции. Другим следствием дефицита филлагрина и недостаточности компонентов NMF являются, с одной стороны, ощелачивание кожи, приводящее к активации эндогенных протеолитических ферментов и усилению десквамативных процессов, а с другой – снижение синтеза эпидермальных липидов (рис. 8). Эксперименты на мышах, в коже которых отмечается дефектный синтез филлагрина, подтвердили предположение о важной роли поврежденного кожного барьера в развитии иммунных нарушений в организме. Так, при исследовании их крови отмечались высокий уровень воспалительного цитокина ИЛ-17 и наличие антиген-специфических IgE, а изменения на коже соответствовали экзематозным поражениям [27].

Сниженная активность ингибиторов протеаз нередко является генетически детерминированной и также сочетается с воспалительными кожными заболеваниями, характеризующимися нарушенным кожным барьером (например, при синдроме Неттертона).

При проведении морфофункциональных исследований эпидермиса у пациентов с ксерозом кожи на фоне АтД было выявлено, что даже вне обострения дерматита у данных пациентов отмечается увеличение трансэпидермальной потери воды, повышение значений pH, а также ускорение цикла обновления клеток эпидермиса (умеренно выраженная пролиферация), которая характерна для подострого воспаления [2].

В экспериментальных исследованиях у пациентов с АтД также было отмечено, что при нанесении на неповрежденный кожный покров поверхностно-активных веществ (на-

пример, лаурилсульфата натрия) у больных ксерозом (даже без явлений дерматита) развиваются существенные повреждения барьера и наблюдается воспалительный ответ, обусловленный продукцией цитокинов: ИЛ-1α, ИЛ-1β, фактора некроза опухоли α и гранулоцитарно-макрофагальный колонийстимулирующего фактора. Данные исследования также подтверждают гипотезу outside-in, что разрушение кожного барьера является причиной воспаления и вызывает развитие/обострение дерматита [30].

Учитываются накопленные исследователями данные о роли кожного барьера в патогенезе АтД, а именно:

- морфофункциональных исследований, отмечающих взаимосвязь степени повреждения кожного барьера, трансэпидермальной потери воды и активности АтД [31, 32], а также восстановление кожного барьера происходит значительно медленнее, чем регресс высыпаний при АтД;
- экспериментальных исследований, подтверждающих взаимосвязь дефицита синтеза филлагрина и воспалительных проявлений, приводящих к развитию дерматита;
- клинических наблюдений, отмечающих излюбленную локализацию высыпаний при АтД в тех анатомических зонах, где отмечаются наиболее тонкий роговой слой и наиболее высокая трансэпидермальная потеря воды (веки, лицо, лучезапястные и локтевые сгибы) [32];
- эпидемиологических исследований, подтверждающих, что заболевания «атопического марша» развиваются только у пациентов с поврежденным кожным барьером (при «+» FLG-мутации) и после дебюта АтД;
- терапевтических мероприятий, направленных на восстановление кожных покровов, которые приводят к снижению воспалительного процесса и регрессу заболевания [33, 34];

В итоге можно выдвинуть предположение, что повреждение кожного барьера (обусловленное генетическими или/и внешними факторами) является важнейшим этиопатогенетическим фактором развития и поддержания тяжелых форм АтД.

Лечебная тактика

Учитывая многочисленные наблюдения, подтверждающие ведущую роль поврежденного и воспаленного кожного покрова, основную терапевтическую тактику у больных АтД

следует направить на восстановление кожных покровов, т.е. проводить противовоспалительную терапию и применять эмоленты.

Современное противовоспалительное наружное лечение включает в себя применение наружных кортикостероидных препаратов (нередко в сочетании с антимикробными и антимикотическими компонентами) и топических ингибиторов кальциневрина, которые являются незаменимыми средствами в терапии больных, страдающих АтД.

Современные эмоленты

Эмоленты представляют собой наружные средства, целью применения которых являются увлажнение и смягчение кожных покровов путем снижения трансэпидермальной потери воды поверхностными слоями, насыщения кожи липидами, подавления активности экзогенных протеаз и т.д., что в результате способствует уменьшению воспалительного процесса и восстановлению нарушенного кожного барьера при ксерозе.

В клинических рекомендациях по ведению больных АтД Российского общества дерматовенерологов от 2010 г. эмолентам в терапии данного заболевания отводится ведущая роль: «Базовая терапия является основополагающей в ведении всех больных атопическим дерматитом и включает в себя регулярное использование смягчающих и увлажняющих средств», а также: «Увлажняющие средства должны применяться постоянно и ежедневно, объем увлажняющих средств должен в 10 раз превышать объем используемых стероидов».

Соблюдение данного правила в ведении больных АтД позволяет уменьшить количество рецидивов или же способствовать смягчению клинических проявлений заболевания при воздействии на кожу сильных раздражающих факторов. У большинства пациентов с легкими формами заболевания, особенно в раннем детском возрасте, регулярное использование эмолентов может являться единственным средством терапии АтД. Преимущества бережного ведения таких больных очевидны: длительные ремиссии, уменьшение зуда и чувства стянутости кожи, а также отсутствие побочных эффектов лечения и безопасность длительного применения.

Атодерм®

Одним из лидеров в производстве лечебной косметики в мире (занимает второе место по продажам в ев-

ропейских странах) является «Лаборатория Биодерма» (Франция). Отличительными особенностями средств по уходу за кожей «Лаборатории Биодерма» является использование в препаратах эффективных запатентованных компонентов, гипоаллергенности, а также безопасности использования препаратов для разных возрастных групп (включая новорожденных). Для терапии и профилактики АтД «Лаборатория Биодерма» предлагает новую линейку Эмолентов Атодерм®: крем Атодерм® Интенсивный уход и крем Атодерм® Профилактический уход. Данные средства включают в себя запатентованные компоненты Липижениум® и Сахарные эфиры®, восстанавливающие и защищающие кожный барьер при ксерозе кожи.

Липидный комплекс Липижениум® представляет собой мультисамельярные биомиметические липиды: керамины 1, 3, 6, холестерол, фитосфингозин и свободные жирные кислоты. Учитывая тот факт, что при атопическом ксерозе кожи отмечается дефицит эпидермальных липидов (особенно керамидов класса 1), комплекс Липижениум®, с одной стороны, оказывает заместительное действие и

восполняет дефицит липидных фракций, а с другой – благодаря фитосфингозину стимулирует выработку собственных керамидов ламеллярными структурами. В экспериментах *in vitro* было доказано, что при нанесении на кожу фитосфингозина в течение 4 дней отмечается усиление выработки собственных керамидов на 63%, а также повышение синтеза филаттрина на 7-е сутки применения на 37%.

Добавление в эмомент Сахарных эфиров® оказывает антимикробное действие по отношению к *Staphylococcus aureus*, основному бактериальному агенту, вызывающему и пролонгирующему кожное воспаление у больных АтД. Механизм антибактериального действия Сахарных эфиров® заключается в повреждении гликопротеиновых рецепторов и нарушении адгезии *S. aureus* к корнеоцитам.

Таким образом, эмоленты Атодерм® биологическим путем на длительный период времени восстанавливают эпидермальный липидный барьер и защищают кожу от вторичного инфицирования.

В состав крема Атодерм® Интенсивный уход дополнительно введе-

ны противовоспалительные и противозудные компоненты (пальмитоилэтаноламид и др.). Его рекомендуется применять в качестве монотерапии у пациентов с ксерозом кожи в период ремиссии/неполной ремиссии и в составе комплексной противовоспалительной терапии при обострении АтД.

Крем Атодерм® Профилактический уход рекомендуется назначать в качестве средства по ежедневному уходу за кожей у младенцев и лиц с сухой кожей.

Заключение

Учитывая многочисленные наблюдения, подтверждающие ведущую роль поврежденного и воспаленного кожного покрова у больных АтД, ведение данных пациентов невозможно представить без наружной терапии, направленной на восстановление кожного барьера. Препараты линии Атодерм®, разработанные для атопичной кожи «Лабораторией Биодерма», являются современными эффективными смягчающими средствами, рекомендуемыми для терапии и профилактики АтД у детей и взрослых.

Литература

1. Сергеев Ю.В. *Атопический дерматит. Руководство для врачей.* М.: Медицина для всех, 2002; с. 187.
2. Cork M, Danby S, Vasilopoulos Y et al. *Epidermal Barrier Dysfunction in Atopic Dermatitis Journal of Investigative Dermatology.* 2009; 129: 1892–908.
3. Baena-Cagnani C, Serra H, Tejero A, Croce JS. *Prevention of allergy and asthma. Clin Exp All Rev.* 2003; 3: 51–7.
4. Pawankar R, Canonica GW, Holgate ST, Lockey RF. *WAO White Book on Allergy 2011–2012.* WAO, 2011, Milwaukee, Wisconsin, USA 1–220, http://www.worldallergy.org/UserFiles/file/WAO-White-Book-on-Allergy_web.pdf
5. Kamer B, Pasouska R, Dólka E et al. *Prevalence of atopic dermatitis in infants during the first six months of life: authors' observations. Postep Derm Alergol.* 2013; 30: 277–81.
6. Besnier E. *Premiere note et observations preliminaires pour servir introduction a Petude des prurigo diathesiques Ann Dermatol Syphl.* 1892; 23: 634–48.
7. Суворова КН, Кузлин ВТ, Рукавишников ВМ. *Детская дерматология.* Казань, 1996.
8. Sandford AJ, Shirakawa T, Moffatt MF et al. *Location of atopy and beta subunit of high affinity (Fc epsilon R1) on chromosome 11q. Lancet.* 1993; 341: 332–4.
9. Imabara SD, O'Keefe GE. *Genetic determinants of the inflammatory response. Curr Opin Crit Care.* 2004; 10 (5): 318–24.
10. Tokura Y. *Extrinsic and intrinsic types of atopic dermatitis. J Dermatol Sci.* 2010; 58 (1): 1–7.
11. Maggi E. *The TH1/TH2 paradigm in allergy. Immunotechnology.* 1998; 3: 233–44.
12. Oettgen HC, Geba RS. *IgE in asthma and atopy: cellular and molecular connections. J Clin Invest.* 1999; 104: 829–35.
13. Du an Saji, Rachel Asiniuwasis. *A Look at Epidermal Barrier Function in Atopic Dermatitis: Physiologic Lipid Replacement and the Role of Ceramide.* <http://www.skintherapyletter.com/2012/17.7/2.html>
14. Elias P, Hatano W. *Basis for the barrier abnormality in atopic dermatitis: outside-inside-outside pathogenic mechanisms. J Allergy Clin Immunol.* 2008; 121: 1337–43.
15. Volz A, Konge BP, Compton JG et al. *Physical mapping of a functional cluster of epidermal differentiation genes on chromosome 1q21. Genomics.* 1993; 18: 92–9.
16. Elias PM, Schmuth M. *Abnormal skin barrier in the etiopathogenesis of atopic dermatitis. Curr Allergy Asthma Rep.* 2009; 9 (4): 265–72.
17. Jensen J, Folster-Holst R, Baranousky A et al. *Impaired sphingomyelinase activity and epidermal differentiation in atopic dermatitis. J Invest Dermatol.* 2004; 122: 1423–31.
18. Ponec M, Lankborst P, Weerheim A, Wertz P. *Newacyl ceramide in native and reconstructed epidermis. J Invest Dermatol.* 2003; 120: 581–8.
19. Musakawa Y, Narita H, Shimizu E et al. *Characterization of overall ceramides species in human stratum corneum. J Lipid Res.* 2008; 49: 1466–67.
20. Bouwstra JA, Gooris GS, Dubbelaar FE et al. *Role of ceramide 1 in the molecular organization of the stratum corneum lipids. J Lipid Res.* 1998; 1: 186–96.
21. Bouwstra JA, Ponec M. *The skin barrier in healthy and diseased state. Biochim Biophys Acta.* 2006; 1758 (12): 2080–95.
22. Scott IR, Harding CR. *Filaggrin break down to water binding compounds during development of the rat stratum corneum is controlled by the water activity of the environment. Dev Biol.* 1986; 115: 84–92.
23. Bouwstra JA, Groenink HW, Kempenaar JA et al. *Water distribution and natural moisturizer factor content in human skin equivalents are regulated by environmental relative humidity. J Invest Dermatol.* 2008; 125: 288–93.
24. Palmer K, Irvine A, Terron-Kwiatkowski A, Zhai Y. *Common loss-of-function variants of the epidermal barrier protein filaggrin are a major predisposing factor for atopic dermatitis. Nat Genet.* 2006; 38: 441–6.
25. Smith FJD, Irvine AD, Terron-Kwiatkowski A. *Loss-of-function mutation in the gene encoding filaggrin cause ichthyosis vulgaris. Natur Genet.* 2006; 38: 337–42.
26. Kezic S. *Levels of filaggrin degradation products are influenced by both filaggrin genotype and atopic dermatitis severity. Allergy.* 2011; 66 (7): 934–40.
27. Bonnelykke K, Phipps CB, Tavendale R et al. *Filaggrin gene variants and atopic diseases in early childhood assessed longitudinally from birth. Pediatr Allergy Immunol.* 2010; 21: 954–61.
28. Kato A, Fukai K, Oiso N et al. *Association of SPINK5 gene polymorphisms with atopic dermatitis in the Japanese population. Br J Dermatol.* 2003; 148: 665–69.
29. Walley AJ, Cnavanas S, Moffatt MF et al. *Gene polymorphism in Nelberton and common atopic disease. Nat Genet.* 2001; 29: 175–8.
30. Tagami H, Kobayashi H, O'goshi K, Kikuchi K. *Atopic xerosis: employment of noninvasive biophysical instrumentation for the functional analyses of the mildly abnormal stratum corneum and for the efficacy assessment of skin care products. J Cosmet Dermatol.* 2006; 5 (2): 140–9.
31. Sugarman JL, Flubr JW, Fowler AJ et al. *The objective severity assessment in atopic dermatitis (OSAAD) score: An objective measure utilizing permeability barrier function and stratum corneum hydration, with computer-assisted estimates for extent of disease. Arch Dermatol.* 2003; 139 (11): 1417–22.
32. Seidenari S, Giusti G. *Objective assessment of the skin of children affected by atopic dermatitis: a study of pH, capacitance and TEWL in eczematous and clinically uninvolved skin. Acta Derm Venereol.* 1995; 75 (6): 429–33.
33. Loden M, Maibach HI. *Treatment of Dry Skin Syndrome. Springer-Verlag Berlin Heidelberg.* 2012.
34. Elias PM. *An Appropriate response to the black-box warning: corrective, barrier repair therapy in atopic dermatitis. Clin Med Dermatol.* 2009; 2: 1–3.
35. Тамразова О.Б. *Синдром сухой кожи. Cons. Med. Дерматология.* 2014; 3: 8–14.